Congrès SFRO 2015
26ème Congrès National de la Société Française de Radiothérapie Oncologique

Evaluation de la faisabilité et des complications de la mise en place de grains fiduciaires « Gold Anchor 25 G » par ponction transpariétale sous scanner avant radiothérapie par Cyberknife des nodules pulmonaires.

ELKIND Laura (1), BONDIAU Pierre-Yves (1), PADOVANI Bernard (2), IANNESSI Antoine (1),

(1) Centre Antoine Lacassagne, Nice. (2) CHU Pasteur, Nice.

Aiguille de 25 gauges contenant la chainette pelotonnée

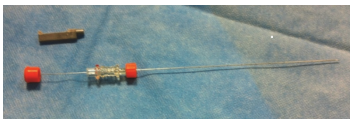

Deploiement du marqueur sous forme pelote ou ligne

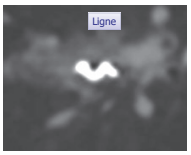

Exemple de procédure de mise en place du grain d'or.
A. Implantation sur la table de scanner : patient en procubitus. B .Nodule à traiter lobaire supérieur droit à contact pleural. Le clip se situe au contact du nodule. C . minime pneumothorax immédiat

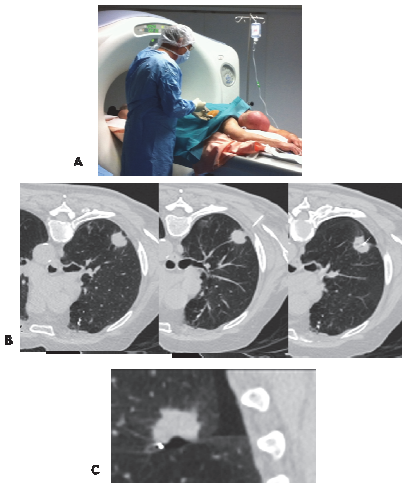

Implantation du fiduciaire sous forme de ligne : absence d'agglutination.
A. Fil d'or non agglutiné, B.Vue MIP du marqueur, C et D. Coupes TDM axiales,
E. Reconstruction VR montrant l'absence d'agglutination

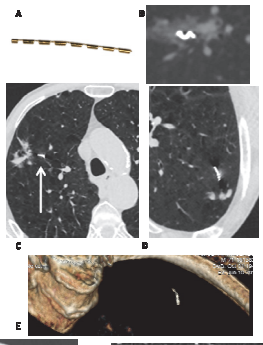

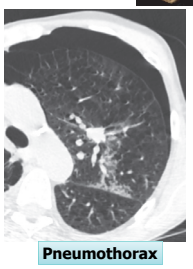

Pneumothorax

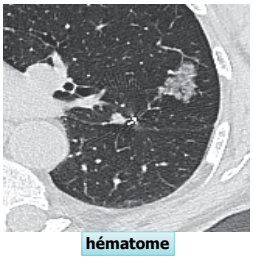

hématome

Introduction

La radiothérapie stéréotaxique robotisée par Cyberknife est une alternative au traitement des tumeurs pulmonaires primitives ou secondaires.
Elle repose sur un système de suivi de la cible ou « tracking » en temps réel au cours de l'irradiation et selon les mouvements respiratoires .
Si la tumeur n'est pas repérable directement par le système, cette technique nécessite la pose de marqueurs radio-opaques : grain d'or ou clips fiduciaires.
L'objectif de notre étude était d'évaluer la faisabilité, l'efficacité et les complications de la mise en place de grains fiduciaires de type « Gold Anchor » par ponction transpariétale sous scanner pour le traitement des nodules pulmonaires par Cyberknife.

Patients et méthode

Il s'agit d'une étude rétrospective monocentrique concernant 69 procédures réalisées entre mars 2012 et avril 2014 dans le service de radiologie du CHU de Nice chez 64 patients atteints d'une tumeur pulmonaire primitive ou secondaire , non opérables.
L' implantation du marqueur se fait par ponction dirigée sous contrôle TDM sous anesthésie locale .
Le systéme « gold anchor » est composé d'un fil d'or de 10 mm de long contenu dans une aiguille de calibre 25 gauges . Lors de son implantation le marqueur peut se déployer sous différentes formes : ligne, pelote, mi-ligne/mi-pelote .
Afin d'être détecté de façon optimale par le système de tracking le marqueur doit être agglutiné sous forme de pelote. Un TDM de contrôle post ponction immédiat était réalisé pour vérifier le bon positionnement et l'agglutination du clip et rechercher une complication tel qu'un pneumothorax ou hématome.

Résultats

La population de l'étude était composée de 28 femmes et 36 hommes âgés de 43 ans à 86 ans (âge moyen de 68 ± 11 ans) . Le diamètre tumoral moyen était de 19,9 ± 10,4 mm avec un diamètre minimal de 5 mm et maximal de 56 mm.
Un antécédent de chirurgie pulmonaire était présent dans 23 % des cas , des lésions d'emphysème dans 43 % des cas . On notait une insuffisance respiratoire chronique avec oxygène à domicile pour 8 cas (11%).

Concernant l' implantation du marqueur :

Dans 84 % des cas le clip s'est agglutiné de manière optimale, en pelote.
Dans 3 cas un second marqueur a du être implanté lors de la même procédure : Dans un cas le 1er fiduciaire avait migré dans la plèvre compte tenu d'un pneumothorax immédiat , dans le second cas le premier clip ne s'était pas agglutiné , le troisième cas concernait un défaut du matériel (absence de marqueur dans le dispositif employé).

Concernant les complications :

Le taux de pneumothorax était de 25 % dont 7 % drainés.
Sur la totalité des pneumothorax dans 47 % des cas la lésion présentait un contact pleural et dans 59 % des cas des lésions d' emphysèmes étaient présentes.
Le taux de complication hémorragique était de 22 % dont 93 % d'hématome asymptomatique et 1 cas d'hémoptysie minime.

Taux de réussite :

Dans 84% des cas le marqueur a permis un repérage et une irradiation de la lésion.

Discussion

Diminution du risque de pneumothorax :

La plupart des articles de la littérature concerne des procédures de biopsies pulmonaires, dans ce cas, le taux de pneumothorax est corrélé au calibre de l'aiguille : ce taux diminue lorsque le calibre de l'aiguille est plus faible. Il est de 38% avec une aiguille de 18 gauges contre 23% avec une aiguille de 19 gauges (1) .Ce taux diminue à 15 % pour une aiguille de 20 gauges (2) et à 16 % en utilisant une aiguille de 22 gauges (3) .
Une étude utilisant des aiguilles de 25 gauges pour réaliser une cytologie pulmonaire rapporte un taux de pneumothorax très faible de 8% *(4)*.Notre taux de pneumothorax est supérieur (25 %). Ce résultat est en partie expliqué par le type de la population traitée: la plupart de nos patients sont des emphysémateux ou ayant un état respiratoire précaire majorant le risque) de pneumothorax.
A notre connaissance une seule étude a rapporté l'utilisation de l'aiguille gold Anchor 25 G pour la mise en place de grain fiduciaire dans le poumon *(5)* .Dans cette série de 9 patients, le taux de pneumothorax a été de 22% (2 cas).

Diminution du risque de saignement :

Dans la littérature le taux d'hémoptysie rapporté en utilisant une aiguille de 25 gauges est de 4 % *(4)*.Notre série rapporte un taux d'hémoptysie plus faible de 1,5%.
L'utilisation d'une aiguille 25 gauges diminue également le risque d'hématome post ponction : nous rapportons un taux de 22% ; dans la littérature ce risque est variable estimé à 67% dans une série utilisant des aiguilles de 17 et 18G 6, à 43% avec une aiguille de 20 gauges *(2)* , et à 10 % dans une étude utilisant des calibres d'aiguille de 15 et 20 G *(7)*.

Conclusion

Il s'agit de la plus grande série rapportant la faisabilité et les complications de l'utilisation du système Gold Anchor 25 G par ponction percutanée dans le poumon. C'est une geste rapide, réalisé sous anesthésie locale. Un grain unique par lésion permet de minimiser le risque de complications liées à l'implantation : avec un taux de Pneumothorax de 25 % versus 40 à 82% selon les séries utilisant des calibres de 17 à 19G et un taux d' hématomes de 4%.
La principale difficulté est liée à sa forme en chainette (contrairement au grain d'or standard) nécessitant une agglutination satisfaisante pour être repéré par le dispositif de cyberknife .

1.Geraghty PR, Kee ST, McFarlane G, Razavi MK, Sze DY, Dake MD. CT-guided transthoracic needle aspiration biopsy of pulmonary nodules: needle size and pneumothorax rate. Radiology 2003;229:475-81.
2. Laurent F, Latrabe V, Vergier B, Montaudon M, Vernejoux JM, Dubrez J. CT-guided transthoracic needle biopsy of pulmonary nodules smaller than 20 mm: results with an automated 20-gauge coaxial cutting needle. Clinical radiology 2000;55:281-7.
3. Chin WS, Sng I. The Chiba needle for percutaneous lung biopsy. Singapore medical journal 1988;29:371-3.
4. Zavala DC, Schoell JE. Ultrathin needle aspiration of the lung in infectious and malignant disease. The American review of respiratory disease 1981;123:125-31.
5. 2.Persson GF, Josipovic M, Nygaard DE, et al. Percutaneously implanted markers in peripheral lung tumours: report of complications. Acta oncologica 2013;52:1225-8.
6. Ohta K, Shimohira M, Iwata H, et al. Percutaneous fiducial marker placement under CT fluoroscopic guidance for stereotactic body radiotherapy of the lung: an initial experience. Journal of radiation research 2013;54:957-61.
7. de Mey J, Van de Steene J, Vandenbroucke F, et al. Percutaneous placement of marking coils before stereotactic radiation therapy of malignant lung lesions. Journal of vascular and interventional radiology : JVIR 2005;16:51-6.

English translation of poster at the SFRO 2015 conference
Original poster title: “Evaluation de la faisabilité et des complications de la mise en place de grains fiduciaires « Gold Anchor 25 G » par ponction transpariétale sous scanner avant radiothérapie par Cyberknife des nodules pulmonaires.”

Assessment of the feasibility and complications of implanting "Gold Anchor 25 G" fiducial markers by transparietal puncture under CT scanner before Cyberknife radiotherapy of lung nodules.

Introduction

CyberKnife robotic stereotactic radiotherapy is an alternative for the treatment of primary or secondary lung tumors. It is based on a monitoring system of the target or "tracking" in real time during irradiation taking into account breathing movements. If the tumor is not detectable by the system, this technique requires the implantation of radiopaque markers: fiducial gold markers or surgical clips.
The aim of our study was to evaluate the feasibility, efficacy and complications of implanting "Gold Anchor" fiducial markers by transparietal puncture under CT scanner for the CyberKnife treatment of lung nodules.

Patients and methods

This is a retrospective single-center study about 69 procedures performed between March 2012 and April 2014 in the Nice CHU radiology department in 64 patients with inoperable primary or secondary lung tumors.
The implantation of the marker is performed with CT guidance under local anesthesia.
The "Gold Anchor" system we use is composed of a gold wire of 10 mm length contained in a 25 gauge needle. When implanted the marker can be deployed with different shapes: line, ball, half-line/half-ball.
To be optimally detected by the tracking system the marker should form a ball shape. An immediate post puncture control CT was performed to verify proper positioning and marker shape and to search for any complication such as pneumothorax or hematoma.

Results

The study population consisted of 28 women and 36 men aged 43 to 86 years (mean age 68 ± 11 years). The average tumor diameter was 19.9 ± 10.4 mm with a minimum diameter of 5 mm and maximum of 56 mm.
A prior history of pulmonary surgery was present in 23% of cases, emphysema lesions in 43% of cases. In 8 cases (11%) the patient had chronic respiratory failure with home oxygen.

Regarding the implementation of the marker:

In 84% of cases the marker formed an optimal ball shape.
In 3 cases a second marker had to be implanted during the same procedure: In the first case the marker had migrated into the pleura given immediate pneumothorax, in the second case the first marker had not formed a ball shape, in the third case concerned a hardware defect (no marker in the device used).

Regarding complications:

The pneumothorax rate was 25% (17 cases) on immediate post puncture control CT. One case need to be drained.
Of all pneumothoraxes in 47% of cases the lesion had pleural contact and in 59% there was emphysema lesion.
Hemorrhagic complication rate was 22% (15 cases) on immediate post puncture control CT of which 93% were asymptomatic and 1 case presents a minimal hemoptysis.

Success rate:

In 84% of cases the marker has allowed locating and irradiating the lesion.

Discussion

Decreased risk of pneumothorax:

Most literature articles relates to lung biopsies procedures, in this case, pneumothorax rate is correlated with the gauge of the needle: this rate decreases as the gauge of the needle is lower. It is 38% with a 18 gauge needle against 23% with a 19-gauge needle *(1)*. This rate decreases to 15% for a needle of 20 gauge *(2)* and 16% using a needle of 22 gauge *(3)*.
A study using 25 gauge needles to achieve pulmonary cytology reports a very small pneumothorax rate of 8% *(4)*. Our pneumothorax rate is higher (25%). This result is partly explained by the type of the treated

population: the majority of our patients are in precarious emphysema or respiratory condition increasing the risk of pneumothorax.
To our knowledge only one study reported the use of 25 gauge Gold Anchor needles for marker implantation in the lung *(5)*. In this series of 9 patients, the pneumothorax rate was 22% (2 cases).

Decreased risk of bleeding:

In the literature the rate of hemoptysis reported using a needle of 25 gauge is 4% *(4)*. Our series reported a lower hemoptysis rate of 1.5%.
Using a 25 gauge needle also decreases the risk of post puncture hematoma: We report a rate of 22%; in the literature this risk is variable estimated at 67% in a series using 17 and 18G needles *(6)*, at 43% with a needle of 20 gauge *(2)*, and at 10% in a study using needle gauges of 15 and 20 G *(7)*.

Conclusion

This is the largest series reporting the feasibility and complications of the use of the Gold Anchor 25G system for percutaneous puncture in the lung. This is a quick procedure, performed under local anesthesia. A single marker per lesion minimizes the risk of complications related to the implementation: with a pneumothorax rate of 25% versus 40-82% according to the series for 17 to 19G needles a rate of only 1.5% hemoptysis for the Gold Anchor 25G system.
The main difficulty is related to the marker's form of a chain (unlike standard gold seeds) requiring the marker to form a satisfactory ball shape to be identified by the CyberKnife device.